

槟榔花茶对大鼠亚急性酒精性肝损伤的保护作用

苏林梁, 黄业宇, 冯丁山, 吴爱琴, 林卫华, 张晓昕, 王湛

(海南省疾病预防控制中心, 海南海口 570203)

摘要: 本文研究了槟榔花茶对亚急性酒精性肝损伤是否有辅助保护作用。50只SD雌性大鼠, 随机分成5组(乙醇模型对照组、溶剂对照组和低、中、高剂量组)。剂量组经口灌胃受试物, 而溶剂对照组和乙醇模型组灌胃蒸馏水。乙醇模型组和低、中、高剂量组持续30d灌胃受试物4h后给予10 mL/kg体重的50%乙醇, 而溶剂对照组给予等量蒸馏水。然后对血清中ALT、AST、CHO、TBIL、LDL含量进行检测, 并取肝脏进行组织病理学检查。结果显示: 随槟榔花茶剂量增加, 样品各剂量组血清中AST、ALT、CHO、TBIL和LDL值呈下降趋势, 其中高剂量组与乙醇模型组间存在显著差异($p < 0.05$)。组织病理学检查显示: 高剂量组能改善肝细胞脂肪变性, 且肝脏病理总分显著低于模型对照组($p < 0.05$)。综上, 槟榔花茶对亚急性酒精性肝损伤有辅助保护功能。

关键词: 槟榔花茶; 大鼠; 亚急性酒精肝损伤; 乙醇模型

文章编号: 1673-9078(2017)6-15-18

DOI: 10.13982/j.mfst.1673-9078.2017.6.003

Protective Effects of Areca Inflorescence Tea on Alcohol-induced Hepatic Injury in Rats

SU Lin-liang, HUANG Ye-yu, FENG Ding-shan, WU Ai-qin, LIN Wei-hua, ZHANG Xiao-xin, WANG Zhan

(Hainan Center for Diseases Control and Prevention, Haikou 570203, China)

Abstracts: The auxiliary protective effects of areca inflorescence tea on acute alcoholic liver injury were investigated in this study. Fifty SD female rats were randomly divided into five groups, including an ethanol model (control) group, a solvent control group, and low-, medium-, and high-dose areca tea groups. Areca tea was administered by oral gavage to each dose group, while the solvent control group and the ethanol model group were given by gavage. Four hours after gavage, the ethanol model group, and the low-, medium-, and high-dose groups were given 50% ethanol at a dose of 10 mL/kg weight for 30 d, while the solvent control group was given an equal volume of distilled water. The content of alanine aminotransferase (ALT), aspartate aminotransferase (AST), cholesterol (CHO), total bilirubin (TBIL), and low-density lipoprotein (LDL) in serum were then measured, and histopathological examination of liver tissues was also performed. The results showed that the content of AST, ALT, CHO, TBIL, and LDL in the serum were decreased with increasing doses of areca tea, and significant differences were observed between the high dose group and the ethanol model group ($p < 0.05$). The histopathological examination of liver tissues revealed that liver steatosis was mitigated in the high dose group, and the liver pathological scores of the high dose group were significantly lower than those of the model control group ($p < 0.05$). In conclusion, areca inflorescence tea can exert an auxiliary protective effect against acute alcoholic liver injury.

Key words: areca inflorescence tea; rats; subacute alcoholic liver injury; ethanol model

酒精性肝损伤是由于长期大量饮酒, 从而使得酒精与肝脏细胞频繁接触而导致肝脏损伤。具体来讲, 使肝脏细胞脂质过氧化, 进而造成肝脏细胞坏死、凋亡、炎症、纤维化等病理变化, 最终导致肝硬化甚至肝癌等疾病^[1]。随着饮酒人数及人均酒精消费量增多, 酒精性肝损伤的发病率呈上升趋势。因此, 开发安全有效的保肝、护肝的药品和食品已成为重要课题。

槟榔花为槟榔的雄花蕾, 具有性凉, 开花多、花

收稿日期: 2016-10-13

基金项目: 海南省自然科学基金项目(814340)

作者简介: 苏林梁(1982-), 女, 硕士, 主管医师, 研究方向: 食品毒理与保健品研究

期长、粉源丰富、泌蜜芳香等特点, 素以“长寿食品”、“微型营养库”著称。槟榔花茶就是槟榔花加工而成的花茶。Zhang等^[2]通过测定槟榔花、槟榔果皮和种子提取物的抗氧化能力, 发现以槟榔花提取物对羟基自由基的清除能力最强。张春梅^[3]等利用小鼠D-半乳糖致衰模型, 发现槟榔花沸水提取物具有明显延缓衰老的作用。然而, 槟榔花茶是否具有酒精性肝损伤保护的研究尚未见报道。本研究考察了槟榔花茶对酒精致大鼠亚急性肝损伤的影响, 为开发安全有效的保肝、护肝的药品和食品提供数据支撑。

1 材料与方法

1.1 受试物

槟榔花茶, 样品处理方法: 100 g 槟榔花茶加 10 倍水, 100 °C 沸水浴提取 30 min, 提取三次并合并提取液, 进而通过旋转蒸发仪浓缩至 100 mL。

1.2 实验动物

SPF 级雌性 SD 大鼠, 体重 180~200 g, 长沙市天勤生物技术有限公司提供。生产许可证号: SCXK(湘)2014-0011, 动物质量合格证号: 43006700006681。实验动物使用许可证号: SYXK(琼)2015-0021, 动物实验室温度: 20.0~25.0 °C, 湿度: 40~70%。

1.3 主要试剂与仪器

IKA 旋转蒸发仪; CL-8000 全自动生化分析仪; 自动组织脱水机(英国 Shandon Litadel2000); 石蜡包埋机(德国莱卡公司); 切片机(德国莱卡公司); BX-51 显微镜。生化试剂盒购自中生北控生物科技股份有限公司; 分析纯乙醇购自西陇化工股份有限公司; 蒸馏水配制成浓度为 50% 的乙醇溶液。

1.4 实验方法

50 只 180~200 g 雌性大鼠随机分成 5 个组, 分别为 0.50 g/kg 体重、1.0 g/kg 体重和 3.0 g/kg 体重 3 个中高剂量组、溶剂对照组和乙醇模型组。3 个剂量组动物每日上午经口灌胃受试物, 溶剂对照组和乙醇模型组给予蒸馏水, 灌胃后间隔 4 h 后, 乙醇模型组和低、中、高剂量组再给予 10 mL/kg 体重的 50% 乙醇, 而溶剂对照组给予等量蒸馏水, 连续 30 d。实验结束后, 通过腹腔注射戊巴比妥钠将大鼠麻醉, 然后采血

并分离血清, 并测定 AST、ALT 活性和 CHO、TBIL、LDL 含量。同时, 处死动物并取肝脏进行组织病理学检查。将每只动物肝细胞各种病理变化得分依据下面公式相加, 以总分进行统计分析。每只动物肝脏病变得分=肝细胞变性的得分×1+肝细胞炎症改变得分×1+肝细胞坏死得分×2。其中肝细胞变性的得分=气球样变得分+脂肪变性的得分+胞浆凝聚得分+水样变性的得分。

1.5 统计学方法

采用 SPSS 13.0 统计软件进行统计分析。溶剂对照组和乙醇模型对照组比较用 t 检验, 各剂量样品组与模型对照组比较用 One-Way ANOVA 分析 ($p < 0.05$ 为显著性差异)。

2 结果与分析

2.1 一般情况

实验第二周, 中剂量组 1 只大鼠酒精灌胃时, 因液体误入气管导致窒息死亡。实验期间, 对照组大鼠活动正常, 毛色光滑有光泽。模型组及各剂量组大鼠呈现醉酒状态, 喜蜷卧, 毛色开始出现粗糙泛黄, 失去光泽。实验第三、四周, 酒精模型组醉酒状态开始减轻, 槟榔花茶各剂量组大鼠醉酒状态减轻更为明显。

2.2 对大鼠体重和肝脏指数的影响

与溶剂对照组相比, 模型组大鼠体重略微下降 ($p > 0.05$), 而肝脏指数显著增大 ($p < 0.05$)。与酒精模型组相比, 各剂量组终体重均略高于酒精模型组, 但无统计学差异 ($p > 0.05$), 而高剂量组大鼠肝脏指数明显低于酒精模型组 ($p < 0.05$) (见表 1)。

表 1 槟榔花茶对酒精肝损伤大鼠体重/肝体比的影响

Table 1 Effect of areca inflorescence tea on the weight/liver index of rats with alcoholic hepatic injury ($\bar{x} \pm s$)

剂量/(g/kg 体重)	动物数/只	终重/g	肝质量/g	肝体比
溶剂对照组	10	225.3±14.8	41.1±13.3	2.93±0.23
模型对照组	10	210.2±10.5	23.6±12.8*	3.25±0.30*
0.5	10	216.7±18.5	31.4±18.0	3.07±0.21
1.0	9	214.5±12.2	30.0±13.0	3.08±0.25
3.0	10	221.4±13.6	35.5±9.5 [△]	3.01±0.13 [△]

注: 与对照组比较, * $p < 0.05$; 与模型对照组比较, [△] $p < 0.05$ 。

2.3 槟榔花茶对血清 AST、ALT、CHO、TBIL 和 LDL 生化指标的影响

与溶剂对照组相比, 模型组大鼠血清 ALT 和 AST 水平显著上升 ($p < 0.01$), CHO、TBIL 和 LDL 量显著

升高, 差异有统计学意义 ($p < 0.05$)。与模型组相比, 不同剂量槟榔花茶干预组的血清 AST、ALT、CHO、TBIL 和 LDL 含量均有不同程度地降低, 其中高剂量组可明显降低酒精性肝损伤所致的 ALT 和 AST 活性, 抑制 CHO 和 TBIL 水平升高, 差异具有显著性 ($p < 0.05$)。

表2 槟榔花茶对酒精肝损伤大鼠血清AST、ALT、CHO、TBIL、LDL的影响

Table 2 Effect of areca inflorescence tea on serum AST, ALT, CHO, TBIL, and LDL levels of rats with alcoholic hepatic injury ($\bar{x}\pm s$)

剂量/(g/kg 体重)	动物数/只	AST/(U/L)	ALT/(U/L)	CHO/(mmol/L)	TBIL/(mmol/L)	LDL/(mmol/L)
溶剂对照组	10	128.50±19.26	34.90±9.43	1.78±0.27	1.93±0.23	0.17±0.04
模型对照组	10	165.90±20.81*	55.10±10.18*	2.27±0.37*	2.27±0.31*	0.24±0.04*
0.5	10	159.70±20.57	46.90±8.82	2.00±0.37	2.19±0.19	0.22±0.05
1.0	9	155.78±14.44	43.56±12.16	1.91±0.28	2.03±0.14	0.21±0.05
3.0	10	133.50±21.92 [△]	40.80±12.42 [△]	1.83±0.37 [△]	1.99±0.17 [△]	0.20±0.05

注: 与对照组比较, * $p<0.05$; 与模型对照组比较, [△] $p<0.05$ 。

2.4 肝组织病理变化

肝组织病理学 H-E 染色结果显示: 溶剂对照组动物肝脏浆膜完整, 中央静脉、肝小叶、门管区结构清楚, 肝细胞索围绕中央静脉呈放射状排列, 个别动物出现肝细胞点状坏死, 肝细胞无明显脂肪变性异常改变。酒精模型对照组可见以肝细胞脂肪变性为主, 肝细胞肿胀, 胞浆空泡化, 肝小叶中央区变性程度较周围明显。在各剂量组中均可见炎症细胞浸润, 但中、

高剂量组肝细胞胞浆中脂肪低的体积和数量均有所下降, 特别是高剂量组肝脏脂肪变性明显得到改善, 肝索排列较整齐, 结构趋向正常, 见(图 1)。与溶剂对照组比较, 模型对照组大鼠肝脏细胞脂肪变性积分明显升高($p<0.05$), 说明模型成立。与模型对照组比较, 槟榔花茶各剂量组肝脏细胞病变总分有下降趋势, 其中高剂量组大鼠肝脏细胞病变总分显著降低($p<0.01$), 见表 3。

表3 槟榔花茶对酒精性肝损伤大鼠肝组织病理变化的影响

Table 3 Effect of areca inflorescence tea on the liver pathology of rats with alcoholic liver injury ($\bar{x}\pm s$)

剂量	动物数/只	水样变性	气球变性	脂肪变性	胞浆凝聚
溶剂对照组	10	0.1±0.3	0±0	0±0	0.3±0.5
模型对照组	10	0.2±0.4	0.1±0.3	0.3±0.5	0.5±0.5
0.5 g/kg 体重	10	0.2±0.4	0±0	0.2±0.4	0.5±0.5
1.0 g/kg 体重	9	0.2±0.4	0±0	0.1±0.3	0.4±0.5
3.0 g/kg 体重	10	0.2±0.4	0.1±0.3	0±0	0.3±0.5

剂量	动物数/只	炎症改变	细胞坏死	总分
溶剂对照组	10	0.3±0.5	0±0	0.9±0.5
模型对照组	10	0.4±0.5	0.3±0.5	2.1±0.9**
0.5 g/kg 体重	10	0.4±0.5	0±0	1.4±0.8
1.0 g/kg 体重	9	0.5±0.5	0±0	1.2±0.6
3.0 g/kg 体重	10	0.3±0.5	0.1±0.3	1.1±0.9 ^{△△}

注: 与对照组比较, ** $p<0.01$; 与模型对照组比较, ^{△△} $p<0.01$ 。

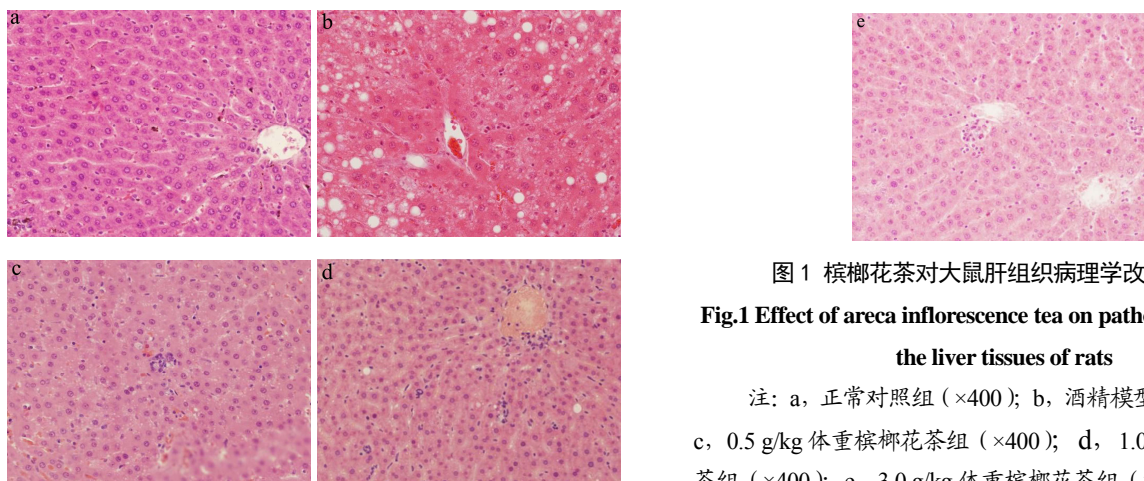


图1 槟榔花茶对大鼠肝组织病理学改变的影响

Fig.1 Effect of areca inflorescence tea on pathologic changes in the liver tissues of rats

注: a, 正常对照组(×400); b, 酒精模型对照组(×400); c, 0.5 g/kg 体重槟榔花茶组(×400); d, 1.0 g/kg 体重槟榔花茶组(×400); e, 3.0 g/kg 体重槟榔花茶组(×400)。

3 讨论

3.1 目前大鼠酒精性肝损伤模型有:自由饮用喂养模型(Lieber-Decarli 大鼠模型)、胃内喂养模型(Tsukamoto-French 大鼠模型)、腹腔内注射酒精模型、酒精灌胃模型等^[4-7]。酒精灌胃模型因其符合人们正常饮酒途径,同时,每天灌胃定量白酒能保证血中酒精含量,因此被广泛采用。酒精肝损伤模型中,雌性大鼠酒精性肝损伤程度明显比雄性严重^[8,9]。故本实验通过采用50%浓度酒精灌胃雌性大鼠的方法建立亚急性酒精性肝损伤的大鼠模型。早期酒精性肝损伤程度主要突出表现是肝细胞膜通透性增加,而释放入血的ALT、AST活性和血清TBIL含量已成为评价早期酒精性肝损伤程度的公认生化指标^[10]。脂肪代谢紊乱是酒精性肝损伤的另一重要表现,而酒精性脂肪肝是酒精暴露后最为明显和最早出现的病理学改变,同时乙醇影响了肝脏脂质代谢和血清脂质的转运致使血脂水平出现异常^[11]。本试验选择AST、ALT、TBIL、CHO、LDL这些敏感生化指标和肝组织病理变化作为观察指标,能较好地反应肝功能水平和肝脏损伤程度。

3.2 酒精性肝病的发病机制目前尚不十分清楚,可能与酒精及其代谢产物乙醛的直接肝毒性、氧化应激、细胞因子与内毒素介导的免疫炎症机制、内质网应激、铁负荷增加、细胞凋亡多种因素有关。而越来越多的研究表明,氧化应激在酒精性肝损伤发展过程中扮演着重要作用。槟榔花的雄花蕾,富含多酚、多糖、槟榔碱和油脂等多种生理活性物质以及人体有益的微量元素。据报道,Lin^[12]等测定出槟榔花沸水提取物的总酚含量为406.43 μg/mL,黄酮类物质含量为840.73 μg/mL,且槟榔花提取物具有较好的超氧化物自由基清除能力及还原能力;Zhang^[13]的实验结果表明,槟榔花提取物具有清除DPPH和·OH自由基,以及还原Fe³⁺的能力。本研究显示,不同剂量槟榔花茶干预组的血清LDL含量均有不同程度地降低,这与Chen^[14]等报道的槟榔花提取物能够很好络合Cu²⁺,抑制Cu²⁺诱导的人体LDL的过氧化,保护LDL的抗氧化作用结果相似。本实验中,模型对照组动物血清AST、ALT水平明显升高,CHO、TBIL和LDL含量升高有统计学意义($p < 0.05$),肝细胞病变程度明显加重,病变总分值增加且差异具有显著性($p < 0.05$),说明酒精肝损伤模型成立。与模型对照组比较,槟榔花茶高剂量组可明显抑制酒精诱导的AST和ALT活性升高,以及抑制亚急性乙醇肝损伤后血清CHO、TBIL值的升高。肝脏病理检查结果显示:槟榔花茶干预组脂肪的体积

和数量均有所下降,其中高剂量组肝脏损伤程度总分显著低于乙醇模型对照组($p < 0.01$),显著改善酒精性肝病的病理改变。综上所述,槟榔花茶能减轻酒精诱导的肝脏脂肪变性、有效抑制大鼠血清转氨酶释放、改善酒精诱导的脂质代谢紊乱,表明槟榔花茶对亚急性乙醇肝损伤有辅助保护功能作用。

3.3 本文初步明确槟榔花茶的保肝作用,为开发槟榔花茶的保健功能提供可靠的科学和理论依据。槟榔花茶保肝具体机制及临床效果有待进一步研究。

参考文献

- [1] Saleem T S M, Chetty C M, Ramkanth S, et al. Hepatoprotective herbs-a review [J]. International Journal of Research in Pharmaceutical Sciences, 2010, 1(5): 1-5
- [2] Zhang W M, Li B, Hart L, et al. Antioxidant activities of extracts from *Areca (Areca Catechu L.)* flower, husk and seed. [J]. EJEAF Che, 2009, 8(9): 740-748
- [3] 张春梅. 槟榔花提取物抗衰老作用研究[D]. 长沙: 湖南农业大学, 2011
ZHANG Chun-mei. Studies on anti-aging effect of areca inflorescence extracts [D]. Changsha: Hunan Agricultural University, 2011
- [4] Lieber C S, De Carli L M, Sorrell M F. Experimental methods of ethanol administration [J]. Hematology, 1989, 10(4): 501-510
- [5] Tsukamoto H, Mkrtychyan H, Dynnyk A. Intragastric ethanol infusion model in rodents [J]. Methods Mol. Biol., 2008, 447: 33-48
- [6] Arteel G E. Animal models of alcoholic liver disease [J]. Dig. Dis., 2010, 28(6): 729-736
- [7] 杜施霖, 迟宝荣. 酒精性肝损伤动物模型的研究[J]. 白求恩医科大学学报, 2001, 27(6): 682-685
DU Shi-lin, CHI Bao-rong. The research of alcoholic liver disease animal models [J]. Journal of Baiqiuen Medical University, 2001, 27(6): 682-685
- [8] Eagon P K. Alcoholic liver injury: Influence of gender and hormones [J]. World J. Gastroenterol., 2010, 16(11): 1377-1384
- [9] 刘科亮, 郑华, 高俊, 等. SD 大鼠酒精性肝损伤实验探讨[J]. 预防医学情报杂志, 2015, 31(11): 918-921
LIU Ke-liang, ZHENG Hua, GAO Jun, et al. Discussion on experiments of alcoholic liver injury in sd rats [J]. Journal of Preventive Medicine Information, 2015, 31(11): 918-921

(下转第8页)

- 233-236
- [11] ZHANG C. Natural compounds that modulate BACE1-processing of amyloid-beta precursor protein in Alzheimer's disease [J]. *Discovery Medicine*, 2012, 14(76): 189-197
- [12] 吴燕春. 绞股蓝有效部位对 SAMP8 小鼠抗老年性痴呆作用及其机制研究[D]. 广州: 广州中医药大学, 2013
- WU Yan-chun. To study anti-alzheimer's disease effect and its mechanism of effective parts of gynostemma pentaphylla on rapid aging dementia mice (SAMP8 mice) [D]. Guangzhou: Traditional Chinese Medicine University of Guangzhou, 2013
- [13] Liu L, Trinh H G, Wu H, et al. Ginsenoside Rb1 improves spatial learning and memory by regulation of cell genesis in the hippocampal subregions of rats [J]. *Brain Research*, 2011, 1382(9): 147-154
- [14] Figueiro M, Iiha J, Linck V M. The amazonian herbal marapuama attenuates cognitive impairment and neuroglial degeneration in a mouse Alzheimer model [J]. *Phytomedicine*, 2011, 18(4): 327-33
- [15] Brandeis R, Brabdys Y, Yehuda S. The use of the Morris water maze in the study of memory and learning [J]. *International Journal of Neuroscience*, 1989, 48(1-2): 29-69
- [16] Kim M S, Jeon W K, Lee K W, et al. Ameliorating effects of ethanol extract of fructus mume on scopolamine-induced memory impairment in mice [J]. *Evidence-Based Complementary and Alternative Medicine*, 2015, 2015: 1-8
- [17] Sandeep K S, Rudy C, George P. Oxidative stress and Alzheimer's disease [M]. Springer International Publishing, 2016
- [18] Liu G S, Zhang Z S, Yang B, et al. Resveratrol attenuates oxidative damage and ameliorates cognitive impairment in the brain of senescence-accelerated mice [J]. *Life Sciences*, 2012, 91(17-18): 872-877
- [19] Rahim N S, Lim S M, Mani V, et al. Enhanced memory in Wistar rats by virgin coconut oil is associated with increased antioxidative, cholinergic activities and reduced oxidative stress [J]. *Pharmaceutical Biology*, 2017, 55(1): 825-832
- [20] Hardy J, Selkoe D J. The amyloid hypothesis of Alzheimer's disease: progress and problems on the road to therapeutics [J]. *Science*, 2002, 297(5580): 353-356
- [21] Zeng Y Q, Zhang J, Zhu Y G, et al. Tripchlorolide improves cognitive deficits by reducing amyloid β and upregulating synapse-related proteins in a transgenic model of Alzheimer's Disease [J]. *Journal of Neurochemistry*, 2015, 133(1): 38-52.
- [22] Orejana L, Barros M L, Jordan J, et al. Sildenafil decreases BACE1 and cathepsin B levels and reduces APP amyloidogenic processing in the SAMP8 mouse [J]. *The Journals of Gerontology Series A Biological Sciences and Medical Sciences*, 2015, 70(6): 675-685
- [23] 张晓卫. 龙眼抗肿瘤化学成分及其初步药理作用研究[D]. 西安: 第四军医大学, 2013
- ZHANG Xiao-wei. Study on chemical constituents and preliminary pharmacological effects of anti-tumor composition from *dimocarpus longan lour* [D]. Xi'an: The Fourth Military Medical University, 2013
- [24] 陈彦林. 不同干制方式龙眼果肉主要活性物质的比较[D]. 武汉: 华中农业大学, 2014
- CHEN Yan-lin. Comparasion of different drying methods on main active substances in longan (*Dimocarpus Longan Lour.*) pulp [D]. Wuhan: Huazhong Agricultural University, 2014

(上接第 18 页)

- [10] Jayaraman J, Namasivayam N. Naringenin modulates circulatory lipid peroxidation, anti-oxidant status and hepatic alcohol metabolizing enzymes in rats with ethanol induced liver injury [J]. *Fundamental and Clinical Pharmacology*, 2011, 25(6): 682-689
- [11] Crabb D W, Liangpunsakul S. Alcohol and lipid metabolism [J]. *J. Gastroenterol Hepatol*, 2006, 21(3): 56-60
- [12] Lin E S, Li C C. Evaluation of superoxide radical scavenging capacity and reducing power of areca flower extracts [J]. *J. Med. Plant Res.*, 2010, 4(10): 975-981
- [13] Zhang W M, Li B, Han L. Antioxidant activities of extracts from *Areca (Areca Catechu L.)* flower, husk and seed [J]. *EJEAFChe*, 2009, 8(9): 740-748
- [14] Chen W J, Zhang C M, Huang Y L, et al. The inhibiting activity of areca inflorescence extracts on human low density lipoprotein oxidation induced by cupric ion [J]. *Int. J. Food Sci. Nutr.*, 2012, 63(2): 236-241